

# DEGENERAZIONE MACULARE SENILE

La degenerazione maculare legata all'età rappresenta oggi la principale causa di deterioramento della vista nei paesi sviluppati. Questo a causa del progressivo innalzarsi della durata della vita nella popolazione. Si calcola infatti che tra i 65 ed i 74 anni è colpito oltre il 10% della popolazione, tra i 75 e gli 85 anni oltre il 27%.

Come dice la parola è una degenerazione retinica associata all'età, cui concorrono cause multifattoriali.

È elettivamente colpita la macula, cioè quella parte centrale della retina deputata alla visione nitida. Nonostante gli studi e le ricerche compiute ancora molti sono gli interrogativi sulla sua patogenesi.

La degenerazione maculare presenta due forme principali: una chiamata **secca** o **atrofica** in cui prevale il progressivo assottigliamento della retina per la perdita delle sue cellule, e una forma chiamata **umida** o **neovascolare** caratterizzata dalla formazione di neovasi sottoretinici a provenienza dalla sottostante coroide (che è la rete vascolare posta tra la retina e l'involucro esterno dell'occhio chiamato sclera).

La prima forma (maculopatia atrofica) è la più frequente interessando oltre l'80% dei casi ed è caratterizzata da una lenta evoluzione con progressivo e insidioso abbassamento della vista.

La seconda (maculopatia umida) è molto più pericolosa in quanto i neovasi che si formano possono svilupparsi con relativa rapidità, sovvertendo l'architettura della retina, ed essendo molto più fragili rispetto ai vasi normali possono rompersi con facilità determinando sanguinamenti all'interno della retina e dell'occhio. Il risultato è la formazione di una cicatrice retinica con perdita delle cellule sensoriali coinvolte e quindi grave deterioramento visivo.

Importante nella degenerazione maculare è la diagnosi precoce e la prevenzione.

Nell'insorgenza della degenerazione maculare, oltre all'età che è sicuramente la responsabile maggiore, esistono fattori di rischio ormai accertati statisticamente da numerosi studi, che possiamo distinguere in due gruppi sistemici e oculari.

- Sistemici (razza bianca, sesso femminile, fumo di sigarette, ipertensione arteriosa, familiarità)
- Oculari (esposizione alla luce, ipermetropia, drusen, distrofia dell'epitelio pigmentato retinico).

Alcuni di questi fattori meritano un chiarimento e una spiegazione. Per esempio nella razza nera questa malattia è molto meno frequente e il motivo si ritiene sia la maggiore pigmentazione dell'iride e del fondo dell'occhio. Questo pigmento sembra fornire una maggiore difesa alle radiazioni solari ed ecco perché la razza bianca ed in particolar modo gli individui con una scarsa pigmentazione corrono maggiore rischio di sviluppare la degenerazione maculare ad una certa età. Utile e vantaggioso quindi, l'uso di un occhiale da sole che offra protezione totale soprattutto per la luce ultravioletta e nello spettro del blu.

Non è l'oscurità della lente ma il suo filtro che impedisce ai raggi luminosi dannosi di attraversare l'occhio e colpire la retina.

Molto importante per la prevenzione della malattia è il controllo del proprio peso corporeo (non ingrassare), della pressione del sangue e del colesterolo nel sangue.

La degenerazione maculare ricalca cioè gli stessi fattori di rischio dell'aterosclerosi e delle malattie vascolari.

Più specialistica diviene la spiegazione quando si parla di **drusen**. Queste sono dei depositi di lipidi e altre sostanze, di colore giallastro localizzate nella parte più profonda della retina e che sono il risultato del metabolismo delle cellule retiniche stesse.

Le drusen sono state classificate in diversi modi, ma possono essere raggruppate in due forme principali: **dure e molli**.

Quelle associate più strettamente alla degenerazione maculare sono le seconde e rappresentano un reale rischio per lo sviluppo della malattia. Le prime invece sono meno pericolose perché, anche se più frequenti, si possono osservare spesso in occhi sani dopo i 60 anni.

Nella zona sovrastante e circostante le drusen l'epitelio pigmentato retinico progressivamente si assottiglia e si atrofizza, successivamente si verifica una atrofia della coriocapillare e dei fotorecettori con conseguente riduzione visiva (**forma secca o atrofica**). Un altro segno critico della degenerazione maculare, assai frequente anche se molto variabile nell'entità, è il distacco dell'epitelio pigmentato retinico. Si verifica per accumulo di liquido tra la retina e la membrana sottostante (membrana di Bruch) portando alla perdita dell'aderenza tra l'epitelio pigmentato e la coroide sottostante. Questo rappresenta uno stimolo alla neovascolarizzazione, cioè alla formazione di nuovi vasi, a partenza coroidale (**forma umida o neovascolare**).

Il primo passo nella terapia della degenerazione maculare consiste nell'identificazione sia dei fattori di rischio sia degli individui a rischio.

Il secondo in una visita specialistica con una accurata valutazione del fondo dell'occhio. Qualora venissero riscontrati segni di una iniziale forma di degenerazione maculare sarà scelta dello specialista procedere o meno a controlli periodici con esami più approfonditi e specifici quali l'OCT e l'angiografia con mezzo di contrasto (fluoresceina o verde endocianina).L'esame consiste nell'iniettare il colorante nella vena del braccio e fotografare il fondo dell'occhio in diversi momenti per studiare nel dettaglio i vasi retinici e coroidali e i tessuti circostanti.

E' importante precisare fin dall'inizio che non esiste attualmente una cura veramente efficace per la degenerazione maculare legata all'età, quando per cura si intende una terapia che possa guarire la malattia. Vi sono però diversi trattamenti rivolti a rallentare l'evoluzione della malattia, portando in alcuni casi anche un miglioramento visivo, o a evitare temibili complicanze, come ad esempio, il sanguinamento all'interno dell'occhio di cui abbiamo accennato prima. In entrambe le forme è indicato l'utilizzo di farmaci; esistono in commercio diversi prodotti di varie ditte farmaceutiche, ma hanno tutti in comune la presenza di vitamina C, E, betacarotenoidi ed oligoelementi come lo zinco.

Il problema della neovascolarizzazione, nella forma umida, è affrontato in maniera differente e si avvale dell'utilizzo di un raggio laser diretto verso i neovasi o il tessuto circostante, allo scopo di distruggerli e impedirne la ulteriore crescita. Purtroppo dove è stato applicato il laser si produce una cicatrice e quindi una area cieca chiamata scotoma. Questo limita le possibilità di trattamento perché se la membrana neovascolare è molto centrale, il laser potrebbe causare una significativa perdita della visione centrale tale da rendere molto difficoltosi alcuni compiti visivi come ad esempio la lettura. Quindi il trattamento laser può essere preso in considerazione solo dopo un'attenta valutazione della localizzazione ed estensione della membrana neovascolare. E anche quando il trattamento laser ha successo purtroppo spesso i neovasi si riformano nella stessa zona o in aree adiacenti.

Più recente ed efficace, solo per le forme umide è una terapia che consiste nell'iniettare, mediante semplice puntura, sostanze farmacologiche (farmaci anti-VEGF) all'interno dell'occhio in grado di rallentare l'evolversi della malattia e nei casi più fortunati di bloccare addirittura l'evoluzione della patologia.

L'iniezione intravitreale è un trattamento ambulatoriale da eseguire in sala operatoria che richiede non più di due minuti e viene fatta in anestesia topica (vale a dire semplice instillazione di collirio). Gli obiettivi essenziali che si pongono tutti i farmaci anti-VEGF utilizzati nell'occhio sono la riduzione della formazione dei neovasi sotto la macula e la riduzione dell'edema (presenza di liquido) con miglioramento della funzione visiva.

Le molecole attualmente disponibili per l'utilizzo in oculistica sono il Bevacizumab (Avastin, Roche) ; il Pegaptanib sodico (Macugen, Pfizer) ed il Ranibizumab (Lucentis, Novartis). Il farmaco viene somministrato all'interno dell'occhio, esattamente nella camera posteriore vitrea (iniezione intravitreale) dopo aver instillato come anestetico un solo collirio.

Il limite principale di questa terapia è rappresentato dalla necessità di iniezioni nell'occhio ripetute per circa due anni. Pur essendo non dolorose ed associate ad un basso rischio di complicanze (infezioni, rotture retiniche, cataratta), esse costituiscono un disagio organizzativo e psicologico non trascurabile per il paziente.

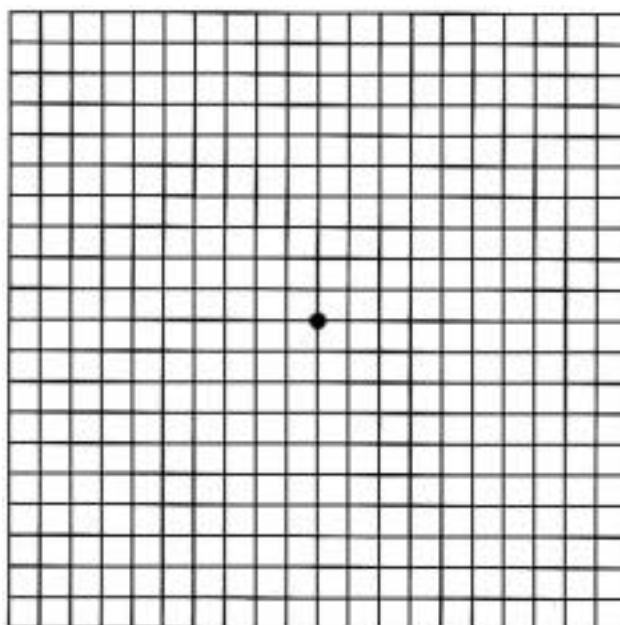
Il recupero dell'acuità visiva è progressivo, l'entità di visione recuperabile dopo le iniezioni dipende molto dalle preesistenti condizioni generali dell'occhio. Il paziente deve ricordarsi che,

anche a guarigione avvenuta, l'occhio va periodicamente controllato. Nei mesi e negli anni successivi all'intervento egli deve quindi sottoporsi a controlli periodici oculistici.

Molto importante per le persone colpite dalla degenerazione maculare legata all'età è avere la completa comprensione della malattia, soprattutto sapere che non porterà mai alla cecità. Anche con la maculopatia può essere ancora vissuta una vita produttiva e gratificante grazie all'utilizzo di strumenti ottici d'ingrandimento che sono un valido supporto nell'ipovisione.

Concludendo si può dire che l'obbiettivo non è guarire la malattia ma renderla più vivibile.

#### AUTOVALUTAZIONE CON TEST DI AMSLER:



#### Istruzioni per sottoporsi al TEST DI AMSLER

1. Indossate gli occhiali per la visione da vicino.
2. Osservate la griglia alla distanza di lettura (35 cm) e coprire un occhio. Fissare ora il punto NERO centrale della griglia con l'occhio rimasto aperto.
3. Non distogliendo lo sguardo dal punto centrale, cercate di osservare la restante parte della griglia "con la coda dell'occhio", apprezzandone cioè i dettagli tra il punto nero e i bordi della griglia, senza mai perdere la fissazione del punto nero.
4. Ora sottoponete al test anche l'altro occhio, chiudendo ora l'occhio appena analizzato.
5. Se la griglia non presenta zone di deformazione, di sfocamento o di mancanza delle linee, vuol dire che va tutto bene.  
**Se notate qualche alterazione della griglia, rivolgetevi celermente all'oculista di fiducia.**
6. Ripetere il Test una volta al mese.